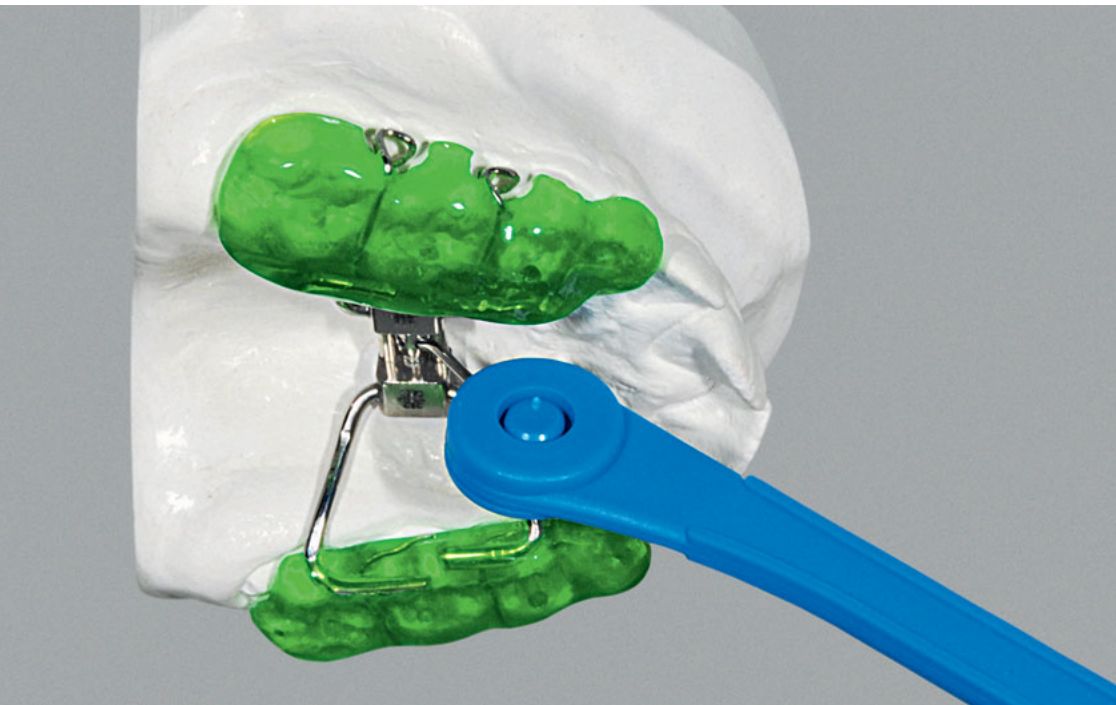



### Zusammenfassung

Durch eine unterschiedliche transversale Entwicklung von Ober- und Unterkiefer können Zwangsbisse bzw. funktionelle Kreuzbisse hervorgerufen werden. Der Beitrag zeigt die Grundlagen, die Herstellung und das klinische Management einer Kappen-GNE, mit der der Oberkiefer transversal geweitet werden kann. Es werden die verschiedenen Elemente und Materialien erklärt, wie die Kappen-GNE eingesetzt, aktiviert und entfernt werden kann. Durch die feste Verankerung an der Zahnreihe bietet die Kappen-GNE die Möglichkeit der forcierten Aktivierung, was die skeletale Wirkung begünstigt.

### Indizes

Kappen-GNE, Kreuzbiss, Kieferorthopädie, Delaire-Maske, Okklusion

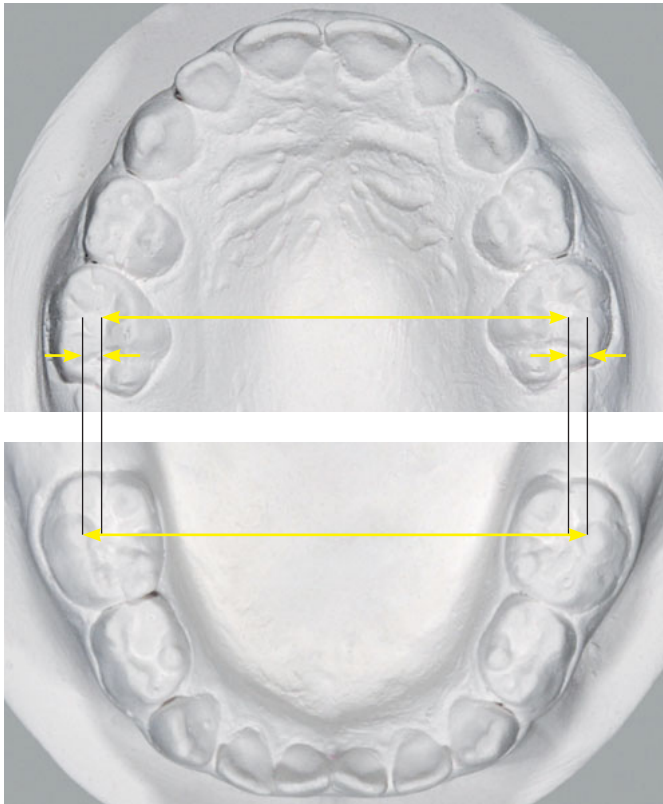## Transversale Nachentwicklung des Oberkiefers mittels Kappen-GNE

### Grundlagen, klinisches Management und Herstellung

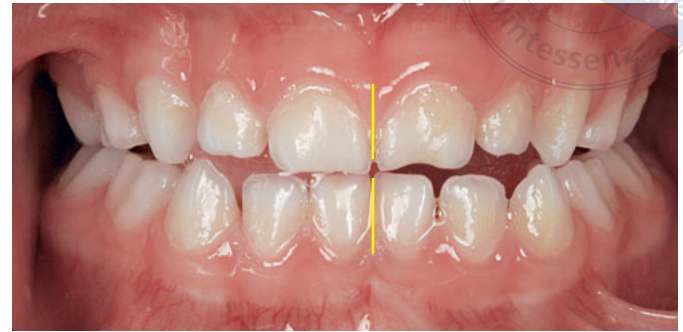**Chris Köbel**

Innerhalb der Zahnmedizin nimmt das Fachgebiet Kieferorthopädie eine wichtige Rolle ein, um für den Patienten ein funktionelles und ästhetisches Optimum zu erreichen. Dem Kieferorthopäden kommt neben der Prävention und der Aufklärung die Aufgabe zu, die Therapie von bereits manifestierten Zahn- oder Kieferfehlstellungen zu planen und durchzuführen. Die Entwicklung der dento-fazialen Strukturen erfolgt über einen langen Zeitraum. Genetische, epigenetische und exogene Faktoren üben einen starken Einfluss auf die Reifung des orofazialen Systems aus, wobei Weichteileinflüsse, muskuläre Dysfunktionen und äußere Interferenzen die Entwicklung nachhaltig stören können. Der Kieferorthopäde muss über detaillierte Kenntnisse dieser Prozesse verfügen, um einen günstigen Therapiezeitpunkt festzulegen und um das geeignete Behandlungsgerät auszuwählen. Aber auch der Techniker sollte die wichtigsten Grundlagen kennen und über die Wirkungsweise der einzelnen Behandlungsgeräte Bescheid wissen, denn nur so ist es möglich, die Vorgaben exakt umzusetzen und die Apparatur korrekt herzustellen.

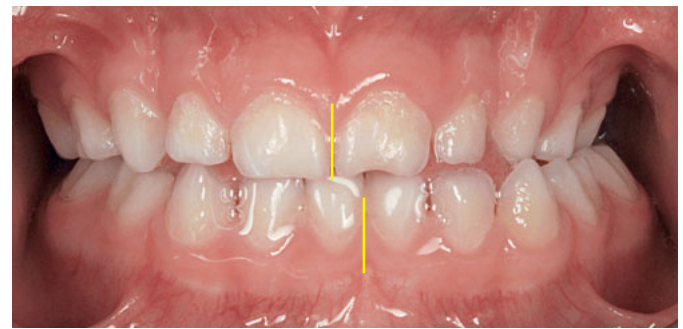
### Vorwort



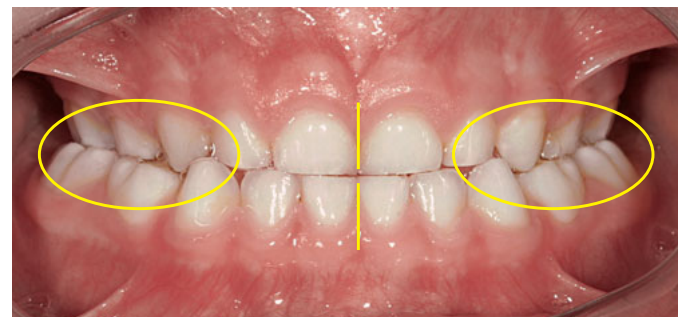
**Abb. 1a** Oberkiefer- und Unterkiefermodell. Entsprechend der korrespondierenden Messpunkte für die Zahnbogenbreite ist der Oberkiefer transversal um 3,5 mm relativ zu schmal zum Unterkiefer.



**Abb. 1b** Zu schmaler Oberkiefer bei einem 4½-Jahre alten Mädchen; seitliche Kopfbissstellung bei initialem Zahnkontakt, noch keine Abweichung des Unterkiefers.



**Abb. 1c** Funktioneller unilateraler Kreuzbiss links; Abweichen des Unterkiefers zur Kreuzbisseite im Schlussbiss.

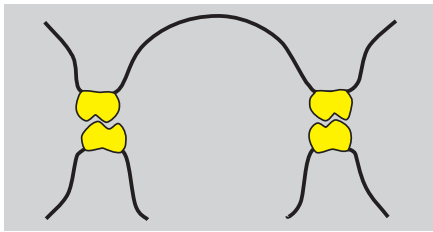


**Abb. 2** Bilateraler Kreuzbiss im Milchgebiss; beim beidseitigen Kreuzbiss liegt in der Regel keine seitliche Abweichung des Unterkiefers vor.

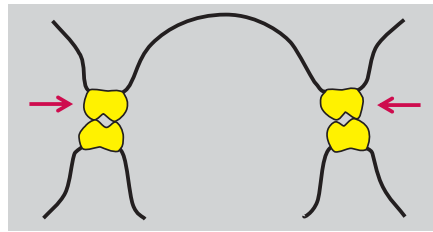
**Einleitung** Durch eine unterschiedliche transversale Entwicklung von Ober- und Unterkiefer (Oberkiefer relativ zu schmal, Abb. 1a und Abb. 3b) können Zwangsbisse bzw. funktionelle Kreuzbisse hervorgerufen werden. Sowohl genetische als auch Umwelteinflüsse (Atmung, Dysfunktionen, Habits) können hierfür ursächlich sein.<sup>4,8</sup>

Bei einem lateralen Kreuzbiss übergreifen die unteren Seitenzähne die oberen vestibulärwärts. Dabei wird grundsätzlich der einseitige Kreuzbiss (Abb. 1c) vom beidseitigen Kreuzbiss (Abb. 2) unterschieden. Bei 80 % der Kinder mit einseitigem Kreuzbiss tritt eine funktionelle Unterkieferabweichung auf.<sup>7</sup> Die Unterkiefermitte verschiebt sich dabei zur Kreuzbisseite<sup>10</sup>, bei gleichzeitig asymmetrischer Kondylenposition. Diese

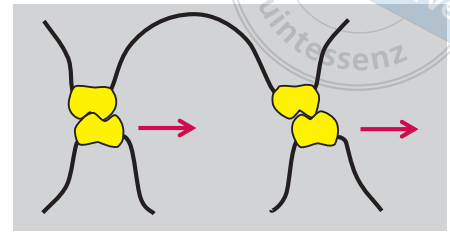
## KIEFERORTHOPÄDIE



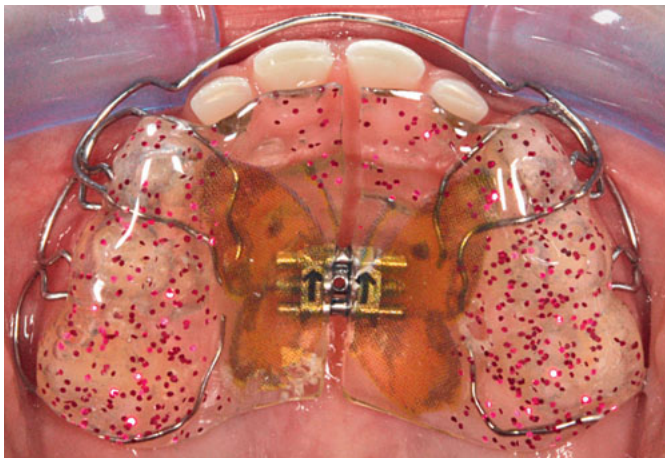
**Abb. 3a** Korrekte transversale Okklusion: Oberkieferseitenzähne überragen die unteren Seitenzähne vestibulärwärts.



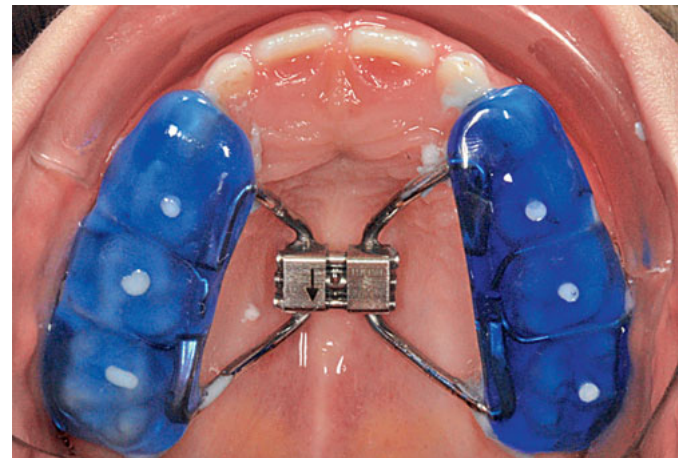
**Abb. 3b** Transversale Kopfbissposition im Seitenzahnggebiet, häufig durch einen transversal zu schmalen Oberkiefer.



**Abb. 3c** Einseitiger funktioneller Kreuzbiss: Abweichung des Unterkiefers zur Kreuzbisseite durch neuromuskuläre Führung des Unterkiefers in eine Position mit mehr Okklusionskontakten als in Abb. 3b.



**Abb. 4** Transversale Nachentwicklung mittels Oberkieferplatte. Die planen Aufbisse dienen der Entkoppelung der Okklusion.

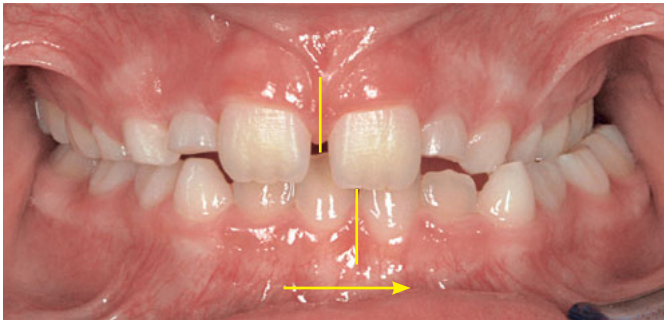


**Abb. 5** Kappen-GNE in situ. Schraube noch nicht geöffnet.

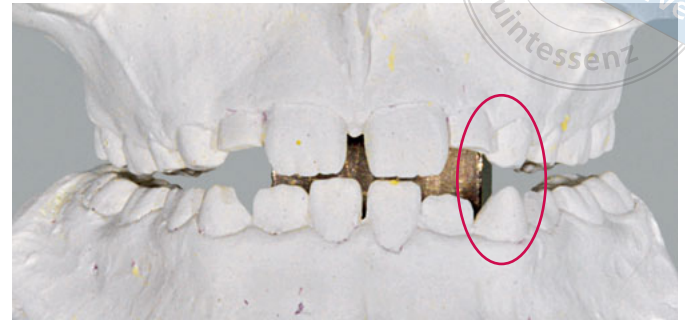
reflektorische Einnahme der Kreuzbissstellung vergrößert die Anzahl der Okklusionskontakte (Abb. 1b und 1c, Abb. 3a bis c), mit der Gefahr, dass nach kurzer Zeit diese transversale Fehlstellung des Unterkiefers neuromuskulär fixiert wird. Bei Belassen des Kreuzbisses kann eine skelettale Manifestation der Asymmetrie und eine dauerhafte Abweichung der Kinnmitte von der Gesichtsmitte resultieren.<sup>6,9</sup> Erfolgt keine frühzeitige Therapie, dann besteht zudem die Gefahr einer Wachstumsstörung im Bereich der im Kreuzbiss „eingefangenen“ Oberkieferseite. Der laterale Kreuzbiss kann so Langzeiteffekte auf die Dentition und das Kieferwachstum haben, weshalb auch nach den Richtlinien der DGKFO (2006) ein früher kieferorthopädischer Behandlungsbeginn schon im reinen Milchgebiss ausdrücklich befürwortet wird.<sup>3</sup> Die frühzeitige Korrektur unilateraler Kreuzbisse durch die transversale Erweiterung des Oberkiefers wirkt sich günstig auf die Beseitigung skelettaler und dentoalveolärer Asymmetrien aus<sup>6,10</sup> und scheint präventiv gegen eine skelettale Adaptation und gegen eine Persistenz des Kreuzbisses in die permanente Dentition zu wirken.<sup>5</sup>

Das Überstellen des lateralen Kreuzbisses durch transversale Weitung des Oberkiefers kann im Milch- bzw. frühen Wechselgebiss langsam, z. B. mittels Plattenapparaturen (Abb. 4) oder auch forciert mittels Gaumennahterweiterung (Abb. 5) erfolgen.





**Abb. 6a** Abweichung des gesamten Unterkiefers (funktionell/muskulär) hin zur Kreuzbissseite (nach links) im Schlussbiss.



**Abb. 6b** Vertikal gerade soviel Sperrung, dass zwangsführende Zähne entkoppelt sind.

### Kappen-GNE Grundlagen

Häufig findet die Oberkieferdehnplatte zur transversalen Nachentwicklung eines zu schmalen Oberkiefers im Milch- und frühen Wechselgebiss Anwendung. Aufgrund ihres punktförmigen Kraftangriffs im Bereich der klinischen Krone resultiert jedoch eher eine Bukkkippung der Zähne.

Wenn eine überwiegend skelettale Wirkung erzielt werden soll, ist eine festsitzende Apparatur zur forcierten Weitung des Oberkiefers zielführender. Hierzu existieren Arbeiten schon aus dem 19. und 20. Jahrhundert.<sup>1,2</sup> Bereits aus diesen frühen wissenschaftlichen Veröffentlichungen geht hervor, dass das defizitäre Displacement beider Oberkieferhälften effektiv nachgeholt werden kann.

Im Gegensatz zur klassischen GNE, welche über Bänder auf den permanenten Zähnen verankert wird, bietet die Kappen-GNE die Möglichkeit, eine forcierte Weitung des Oberkiefers auch im Milch- und frühen Wechselgebiss durchzuführen.


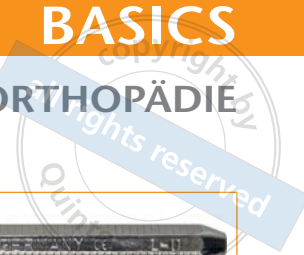
### Herstellung Vorbereitende Maßnahmen

Obwohl die Kappen-GNE ein unimaxilläres Gerät für den Oberkiefer ist, sollten zur Herstellung sowohl ein Oberkiefer- als auch ein Unterkiefermodell zur Verfügung stehen. Zudem ist die Anfertigung eines Konstruktionsbisses sinnvoll. Damit wird der Abstand der Okklusionsflächen und somit die spätere Höhe der seitlichen Aufbisse festgelegt. Der Biss sollte nur soweit gesperrt werden, dass zwangsführende Kontakte entkoppelt sind (Abb. 6a und b). Eine übermäßige Bissperre ist in jedem Fall zu vermeiden. Dadurch würde der Lippenabschluss erschwert oder gar unmöglich gemacht. Zudem leidet bei übertriebener Bissperre der Tragekomfort. Eine aktive Korrektur der Lage des Unterkiefers in transversaler Richtung muss bei der Bissnahme nicht erfolgen.


### Auswahl und Positionierung der Schraube

Es ist eine Vielzahl von verschiedenen GNE-Schrauben auf dem Markt verfügbar. Ebenso wie bei den klassischen Dehnschrauben für herausnehmbare Platten besteht die GNE-Schraube aus einem Gehäuse, zwei Führungsstiften und der Schraubenspindel. Zusätzlich sind am Schraubengehäuse entsprechende Ausleger angebracht, die den an der Zahnreihe befestigten Teil der Apparatur (z. B. Bänder oder Kunststoffkappen) mit der Schraube



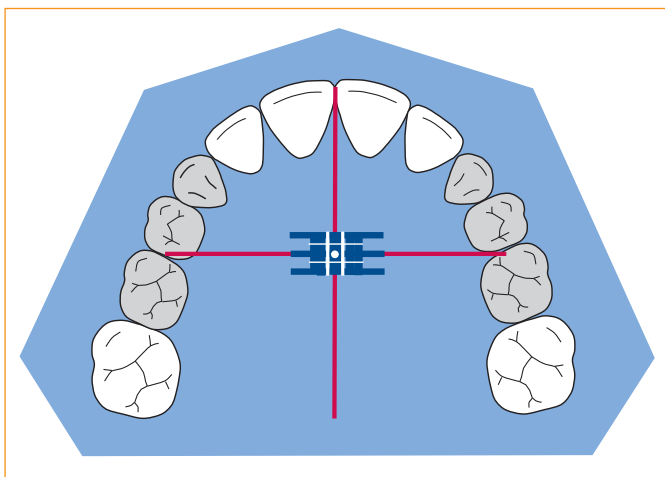



**Abb. 9** Die Schraube sollte möglichst parallel mit einem Abstand von 1 bis 2 mm zur Modelloberfläche (Gaumen) liegen.

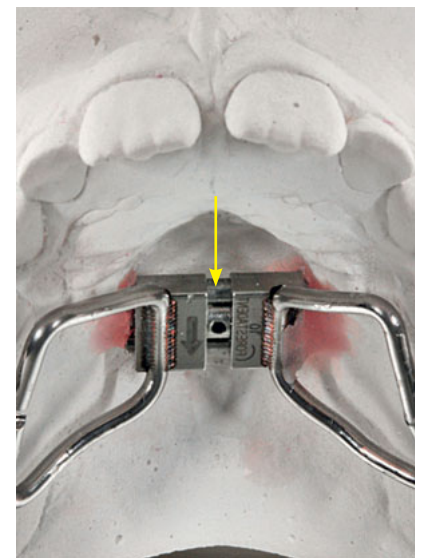


**Abb. 10a** Biegetool (Dentaurum, Ispringen) zum Abwinkeln der Ausleger. Beide Enden besitzen eine unterschiedliche Wandstärke. So kann der Knick entweder direkt am Schraubenkörper oder mit geringem Abstand erfolgen.

**Abb. 10b** Die Hülse wird über den Ausleger geschoben. Es ist ein enges Abwinkeln in jede Richtung möglich.



**Abb. 11** Korrekte Positionierung der Schraube in der Mitte des Gaumens.

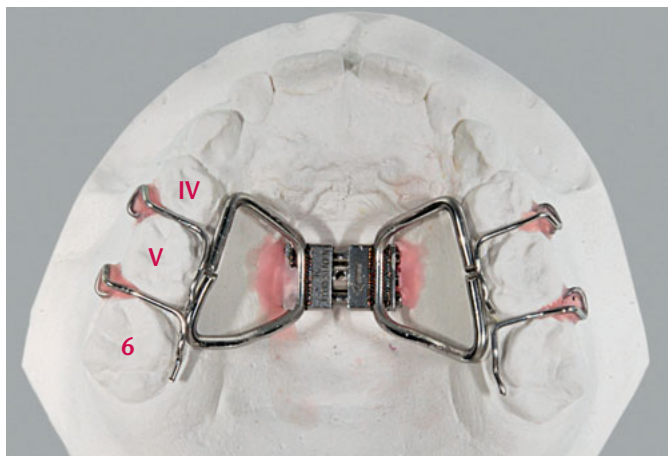


**Abb. 12** Die Schraube muss so eingebaut sein, dass der Schlüssel von vorn eingesteckt und nach dorsal aktiviert werden kann.

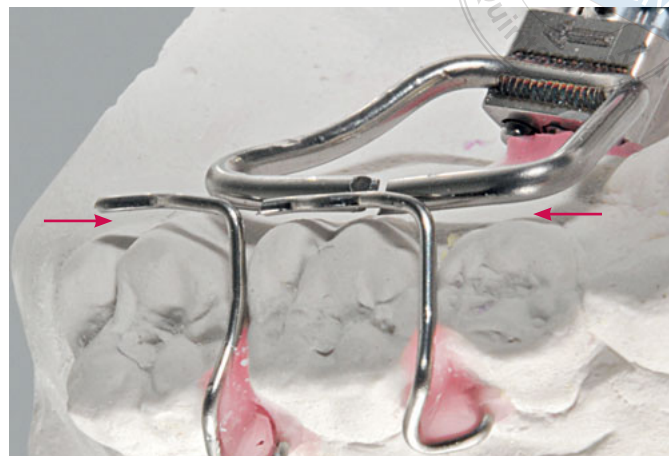Grundsätzlich sollte die Schraube exakt in der Kiefermitte liegen. Dabei erfolgt die transversale Ausrichtung an der Raphe-Median-Ebene. In sagittaler Richtung dient eine gedachte Verbindungslinie in Höhe der Kontaktpunkte zwischen dem ersten und dem zweiten Milchmolar als Orientierung (Abb. 11).

Da die Kappen-GNE fest eingesetzt ist und zum Aktivieren nicht herausgenommen werden kann, ist es besonders wichtig, bereits bei der Herstellung die Drehrichtung zu beachten. Die Schraube muss so eingebaut werden, dass der Pfeil rachenwärts zeigt. So kann später der Drehschlüssel unter Sichtkontrolle eingeführt und nach dorsal aktiviert werden (Abb. 12, vergleiche Abb. 21b und c).

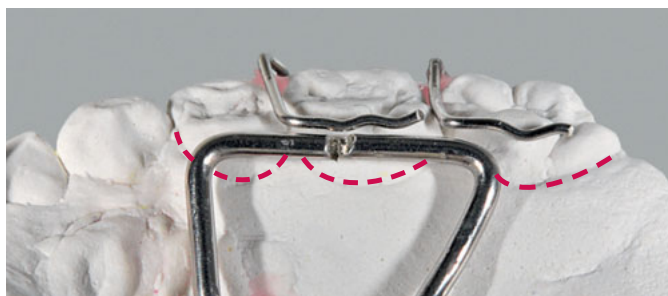



**Abb. 13** Dreiecksklammern ( $\varnothing$  0,7 mm, fh) verbessern den Halt der Kappen-GNE.



**Abb. 14a** Der Retentionsteil der Dreiecksklammer verläuft parallel zur Innenfläche der Molaren in einer Ebene mit den Auslegern der Schraube. Dabei beträgt der Abstand zur Modelloberfläche ca. 1 mm.

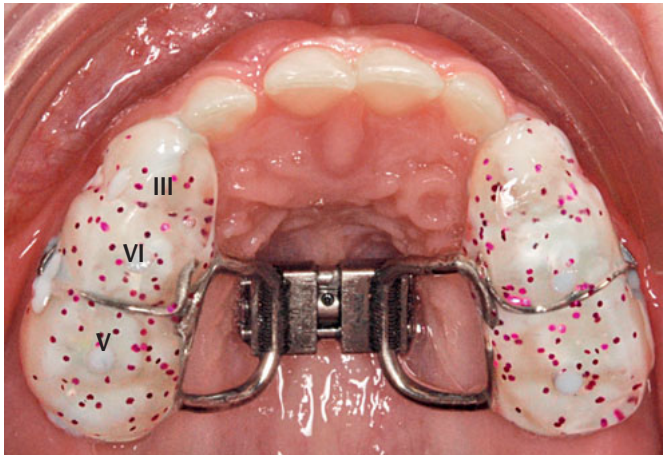
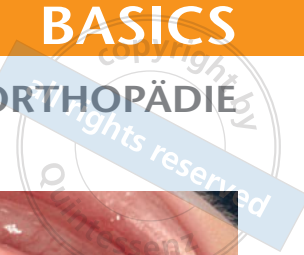


**Abb. 14b** Die Retentionsarme der GNE-Schraube liegen oberhalb der Sulci. Somit werden sie vollständig von Kunststoff umschlossen, welcher an der Gingiva endet. Der Retentionsteil der Dreiecksklammern verläuft parallel zur Okklusionsebene oberhalb der GNE-Arme.

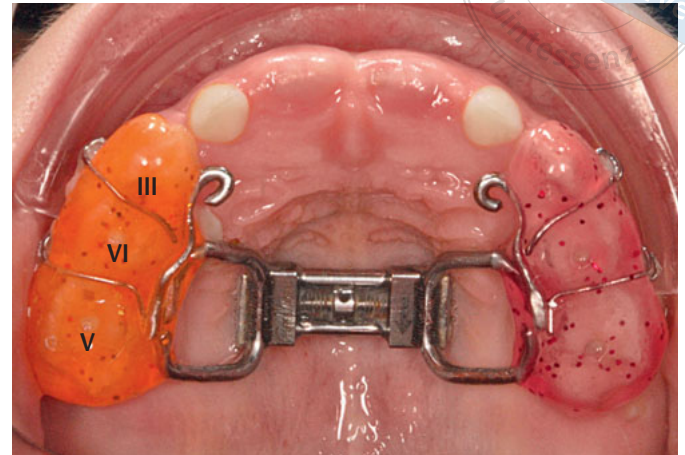
### Drahtelemente

Obwohl die Kappen-GNE mit Zement fest eingesetzt wird, empfiehlt es sich, zusätzliche Haltelemente anzubringen. Diese Drähte erhöhen nicht nur den Halt der Apparatur, sondern ermöglichen es dem Patienten auch, die Kappen-GNE vorübergehend als herausnehmbares Gerät zu tragen. So kann z. B. nach unplanmäßigem Lösen der zementierten Verbindung die Spange zunächst zum Halten des erreichten Ergebnisses vom Patienten selbst sofort wieder eingesetzt werden, bis die GNE vom Kieferorthopäden schließlich wieder fest zementiert wird.

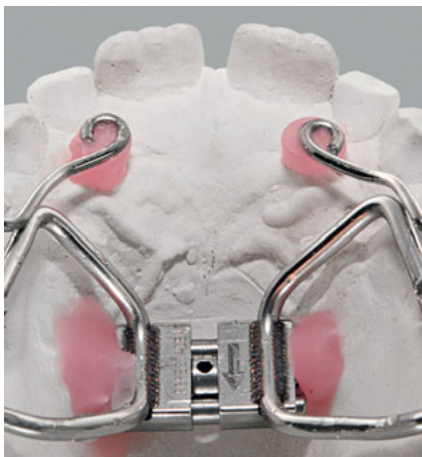Als Haltelemente eignen sich Dreiecksklammern oder Rush-Anker. Diese werden interdental im Seitenzahnggebiet angebracht. Bei vollständig erhaltener Stützzone und durchgebrochenen Oberkiefer-6ern greifen die Klammern zwischen dem ersten und dem zweiten Milchmolar sowie zwischen dem zweiten Milchmolar und dem 6-Jahr-Molar (Abb. 13). Das Gipsmodell kann im Bereich der Papillen leicht radiert werden, um eine bessere Positionierung der Dreiecksspitze zu ermöglichen. Der Überführungsteil kreuzt die Okklusionsebene interdental und biegt dann auf der palatinalen Seite nach dorsal in den Retentionsteil ab (Abb. 14a). Der Retentionsteil der Dreiecksklammern liegt okklusal der Schraubenausleger (Abb. 14b). Je nach Dentitionsstand können die Haltelemente auch in Position und Anzahl variiert werden (Abb. 15a und b).



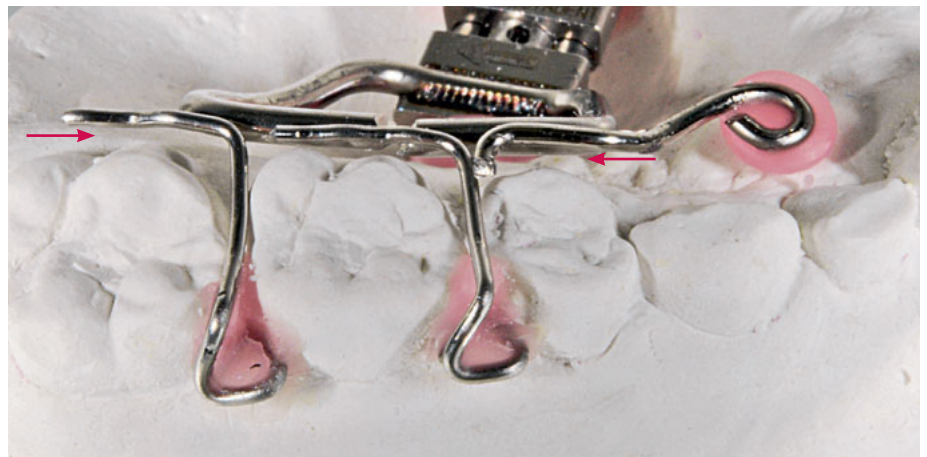**Abb. 15a** Dreiecksklammern beidseits nur zwischen dem ersten und dem zweiten Milchmolar.



**Abb. 15b** Dreiecksklammern beidseits zwischen Milchcheckzahn, erstem Milchmolar und zweitem Milchmolar. Hier zusätzlich: Häkchen für Delaire-Maske.



**Abb. 16a** Häkchen ( $\varnothing$  0,9 mm, h) zum Einhängen der Elastics bei geplanter Delaire-Maske. Die Schlaufen zum Einhängen werden in Höhe der seitlichen Schneidezähne positioniert.



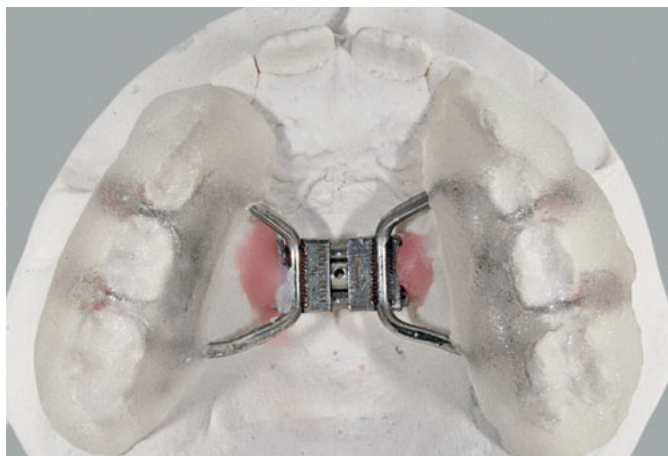
**Abb. 16b** Der Retentionsteil der Häkchen verläuft ebenfalls parallel zur Innenfläche der Molaren, in einer Ebene mit den Retentionsarmen der Schraube.

Optional können an der Kappen-GNE auch zusätzliche Häkchen angebracht werden. Diese dienen zum Einhängen von Gummizügen, wenn zusätzlich auch eine sagittale Nachentwicklung des nasomaxillären Komplexes mittels Delaire-Maske geplant ist (Abb. 16a und b).

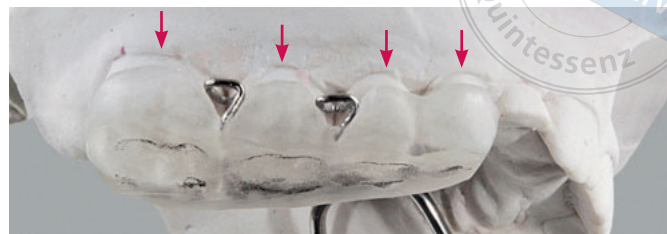
**Kunststoff**

Nachdem alle Drahtelemente sowie die Schraube exakt positioniert und mit Wachs am Modell befestigt wurden (vergleiche Abb. 13), kann der Kunststoff appliziert werden. Ob die Streutechnik oder eine andere Methode angewendet wird, bleibt der Präferenz des Technikers überlassen. Wir empfehlen die Kunststoff-Modellier-Technik. Hierbei werden zunächst Monomer und Polymer in einem geeigneten Gefäß vermischt, bis eine sahnig-cremige

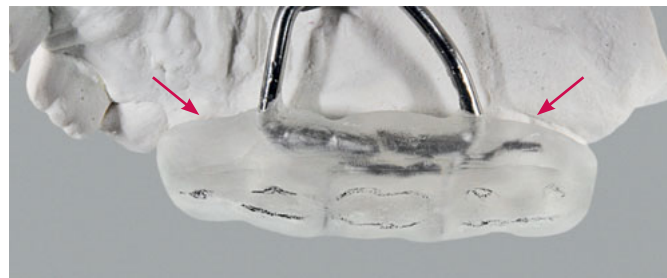



**Abb. 17** Rohling direkt nach der Polymerisation mit leichten Impressionen der Höckerspitzen der Unterkieferzähne.



**Abb. 18a** Freilegen der Dreiecksklammern und Reduzieren der Ränder bis ca. 1 mm oberhalb des Gingiva-Randes.



**Abb. 18b** Palatinal endet der Kunststoff auch ca. 1 mm oberhalb des Sulkus.

Konsistenz erreicht ist. Der angeteigte Kunststoff kann nun sehr kontrolliert im Bereich der Eck- und Seitenzähne appliziert werden. Ist ausreichend Kunststoff aufgetragen, können die Flächen noch durch leichten Fingerdruck modelliert werden. Dann wird der Fixator geschlossen, sodass sich das Okklusionsrelief des Unterkiefers auf der Oberfläche der seitlichen Aufbisse abzeichnet. Dies erleichtert beim anschließenden Ausarbeiten die Orientierung (Abb. 17). Der Fixator bleibt während der Polymerisation geschlossen.

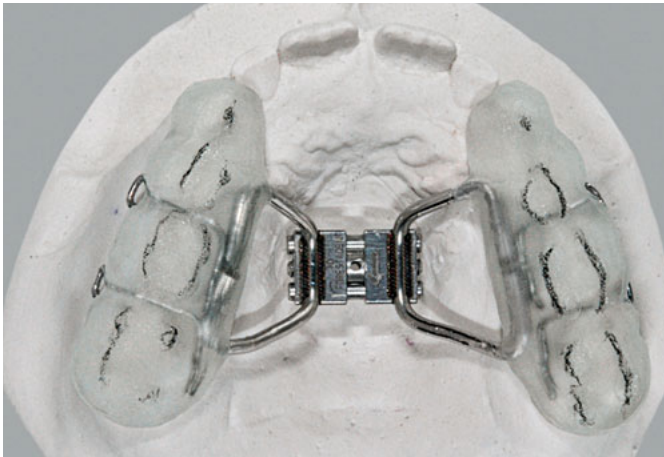
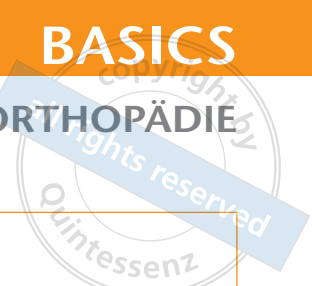
Nachdem der Kunststoff ausgehärtet ist, wird der Rohling vorsichtig vom Gipsmodell gelöst. Zunächst werden die bukkalen und palatinalen Flächen reduziert. Der Kunststoff sollte kurz vor dem Sulkus enden (Abb. 18a und b). Die Dreiecke der Halteelemente müssen freigelegt werden, um das Justieren beim Einsetzen der Apparatur zu ermöglichen. Anschließend werden die okklusale Flächen bearbeitet. Es empfiehlt sich, die Impressionen des Gegenkiefers mit Bleistift zu markieren (Abb. 19a). So hat man eine gute Orientierung und trägt vertikal nicht versehentlich zu viel Kunststoff ab. Am Ende muss das okklusale Plateau beidseits absolut plan sein (Abb. 19b). Dabei berühren die Höcker des Unterkiefers bei geschlossenem Fixator die Oberfläche punktförmig (Abb. 19c und d).

Abschließend müssen noch Abflusslöcher eingebracht werden. Diese werden bei jedem Molaren an der tiefsten Stelle der Fissur (=höchster Punkt im Relief) gebohrt. So kann der Zement beim Andrücken der Kappenschiene entweichen (Abb. 20).

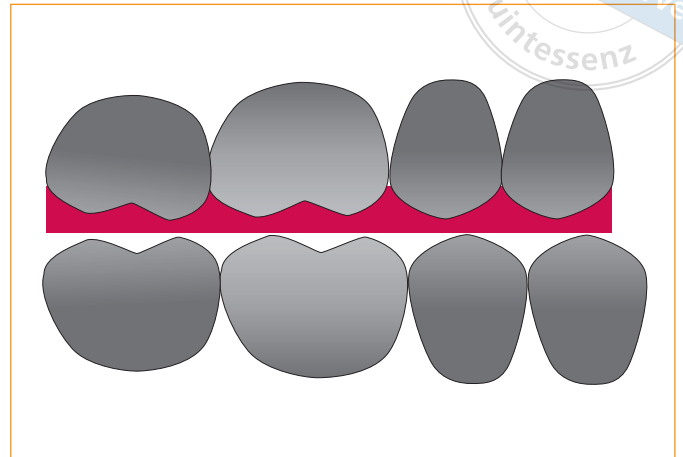
### Einsetzen der Kappen-GNE

Bevor die Apparatur eingesetzt wird, sollte dem Patienten das Aktivieren zunächst außerhalb des Mundes demonstriert werden. Da der Patient schwer in der Lage ist, das Stellen der Schraube später selbst durchzuführen, muss bei allen Erläuterungen immer die

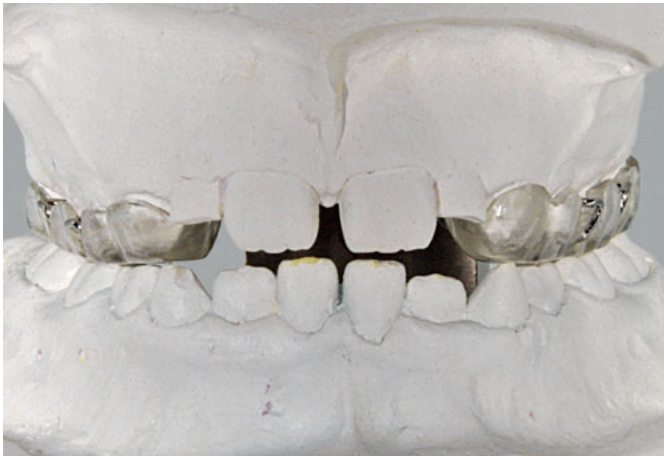### Klinisches Management



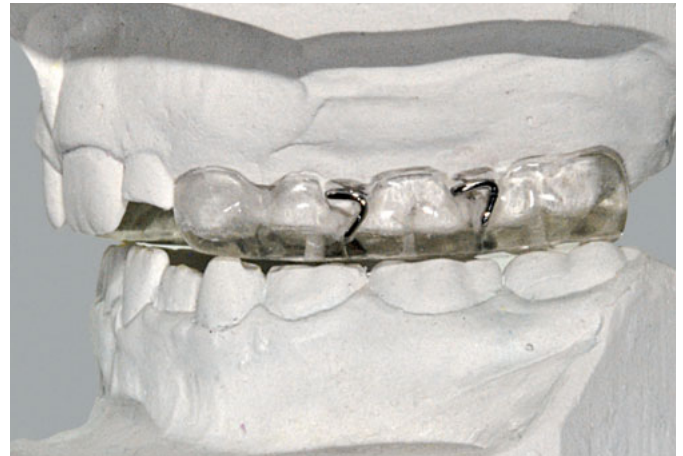**Abb. 19a** Die Einbisse des Gegenkiefers werden mit Bleistift markiert. Die Kunststoffkappen sollten vom Eckzahn bis zum endständigen Molaren reichen.



**Abb. 19b** Die seitlichen Aufbisse heben zwangsführende Kontakte auf und können – ähnlich wie bei einer Äquilibrationschiene – zur Neuorientierung der Unterkieferlage beitragen.

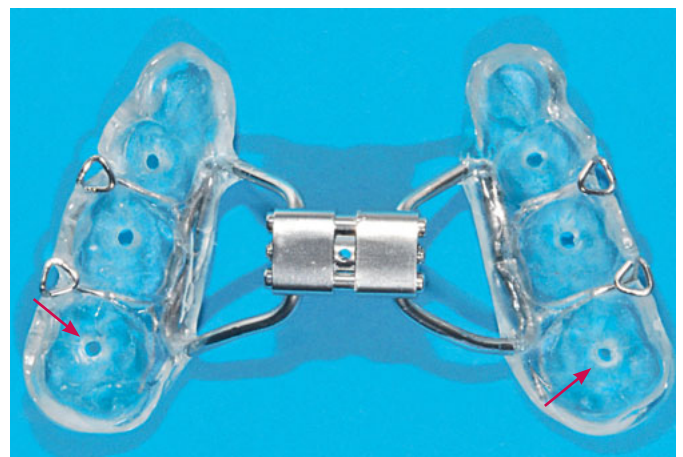


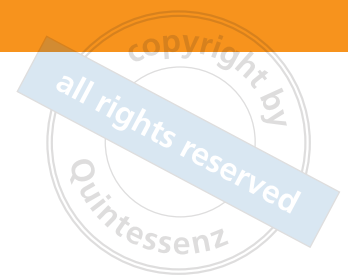
**Abb. 19c** Kappenschiene fertig ausgearbeitet im Fixator, Ansicht von vorn: beidseits gleichmäßiger Kontakt.




**Abb. 19b** Kappenschiene fertig ausgearbeitet im Fixator, Ansicht von links: gleichmäßiger, punktförmiger Kontakt der Höckerspitzen vom Eckzahn bis zum endständigen Molaren.

**Abb. 20** Über Abflusslöcher kann der Zement entweichen. Das erleichtert das Andrücken und vermeidet die Bildung von Luftblasen.





**Abb. 21a** Spezieller Schlüssel (z. B. Leone, Florenz, Italien) zum Aktivieren der GNE-Schraube im Mund. Zusätzlich sollte am Griffende ein Loch gebohrt werden (gelber Pfeil). Eine Schlaufe (z. B. Zahnseide) wird um das Handgelenk gelegt. So wird ein Aspirieren des Schlüssels verhindert. Eine kleine stufenförmige Biegung (roter Pfeil) am Drehschlüssel (werksseitig vorhanden) verhindert ein zu tiefes Hineinschieben und beugt so Verletzungen am Gaumen vor.



**Abb. 21b und c** Kappen-GNE auf dem Oberkiefer-Modell zur Veranschaulichung der Aktivierungsschritte im Mund: **b** Der Schlüssel wird von vorn eingesteckt. **c** Durch leichten Druck am Griff gaumenwärts knickt das Gelenk des Schlüssels ab und die Schraube wird eine viertel Umdrehung gestellt.

entsprechende Bezugsperson anwesend sein, welche das Drehen zu Hause übernimmt. Danach wird die Kappen-GNE zunächst ohne Zement im Mund anprobiert. Durch die Dreiecksklammern ist bereits ein fester Sitz vorhanden. Jetzt wird das Aktivieren der Schraube im Mund demonstriert. Anschließend sollte die Bezugsperson zwei bis drei Drehungen selbst durchführen. Nur so kann der Behandler sicherstellen, dass das häusliche Drehen korrekt durchgeführt wird (Abb. 21a bis c).

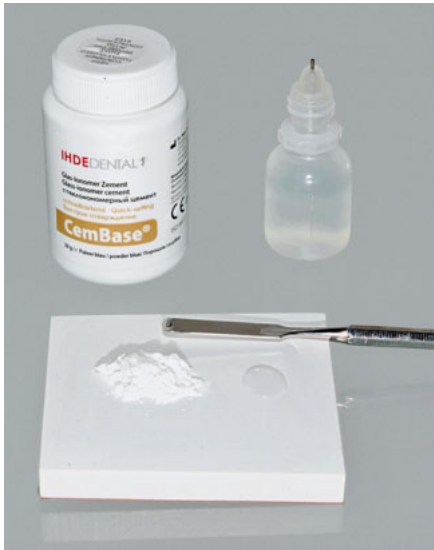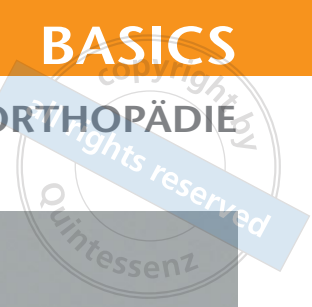
Vor dem Zementieren müssen die Zähne gründlich gereinigt werden (Abb. 22). Auch die Kappen-GNE wird noch einmal unter fließendem Wasser mit einer Bürste gesäubert. Das definitive Einsetzen der Apparatur erfolgt mit Glasionomer-Zement. Es sollte ein mit Wasser anmischaubares, chemisch härtendes Produkt gewählt werden (Abb. 23a und b). Das hat den Vorteil, dass keine absolute Trockenlegung nötig ist. Zudem ist die Haftfestigkeit moderat, sodass die Kappenschiene nach der Weitung und der anschließenden Retentionsphase auch wieder leicht entfernt werden kann.

Die Kunststoffkappen werden vollständig mit Zement gefüllt, sodass ausreichend Überschuss beim Einsetzen vorhanden ist (Abb. 23c). Steht zu wenig Material zur Verfügung, kann dies zu einem insuffizienten Randabschluss führen. Die Kappen-GNE wird auf die Oberkieferzahnreihe aufgesetzt und ca. 45 bis 60 Sekunden fest angedrückt. Während dieser Zeit prüft die Assistenz den Abbindefortschritt. Sobald der Zement eine gummiartige



**Abb. 22** Maschinelles Säubern der entsprechenden Zähne im Oberkiefer mit Prophylaxebürste und Prophylaxepaste (hier beispielhaft abgebildet: NUPRO, Dentsply Professional, York, USA).

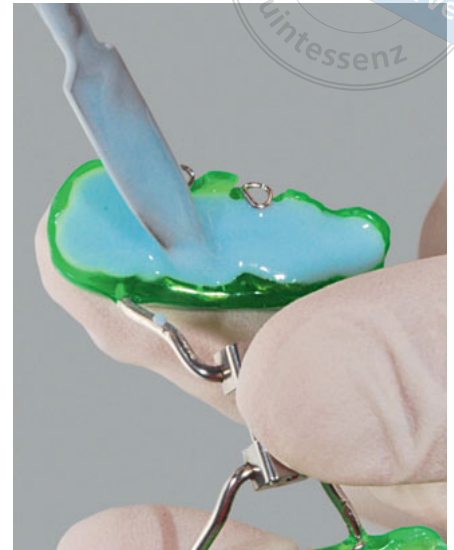




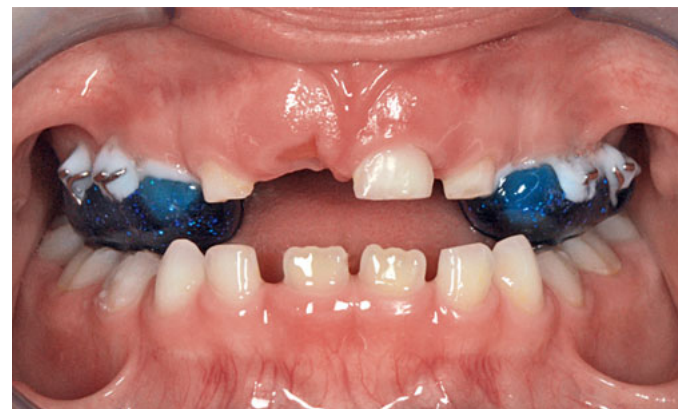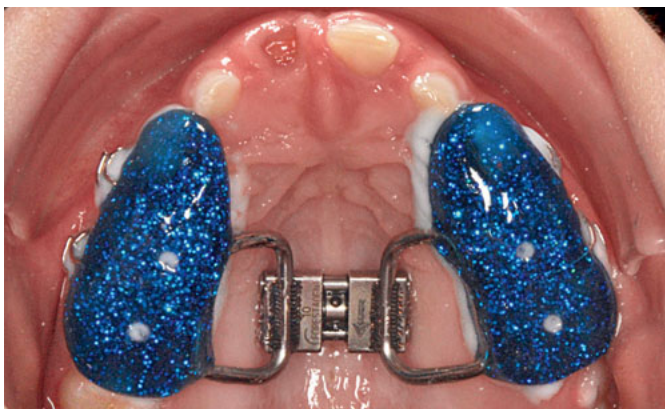**Abb. 23a** Geeignet zum Zementieren der Kappenschiene: wasseranmischbarer Glasionomer-Zement (z. B.: CemBase, IhdeDental, Eching/München).



**Abb. 23b** Das Pulver wird mit kaltem Wasser bis zu einer sahnig-cremige Konsistenz vermischt.



**Abb. 23c** Einfüllen des Zementes bis zum Rand.

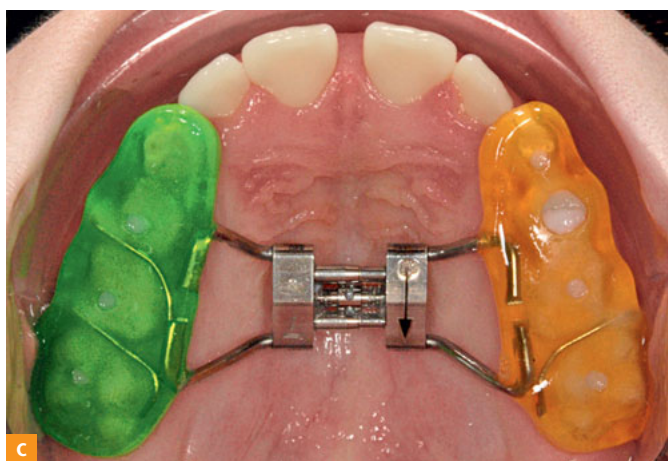
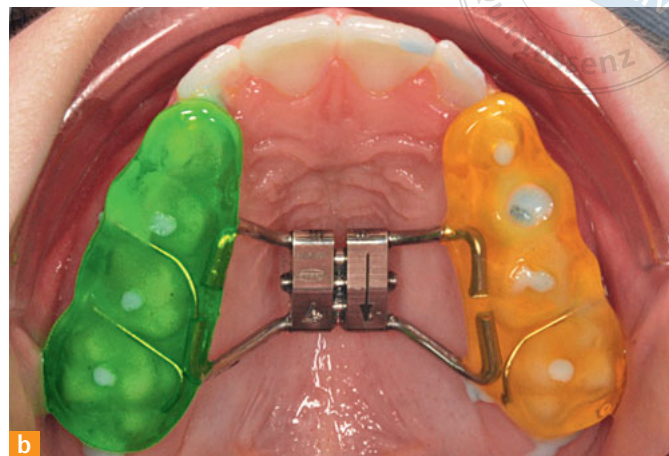
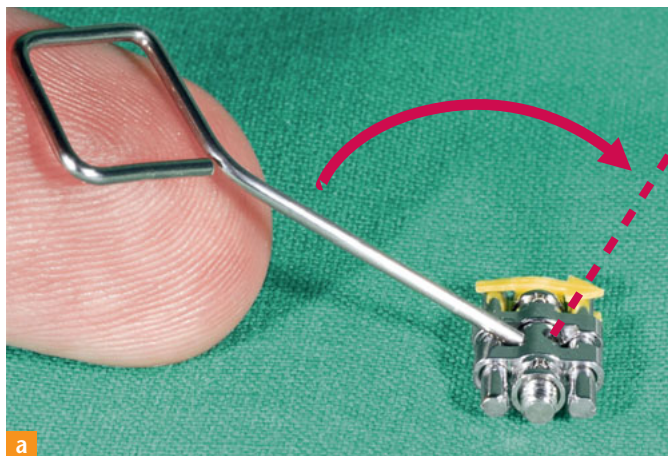


**Abb. 24 a und b** Um Irritationen der Gingiva zu vermeiden und um die Hygienefähigkeit zu verbessern, müssen die Zementüberschüsse vollständig entfernt werden.

**Abb. 24c** Das „Scaler-Ende“ des Ligaturenandrückers eignet sich zum Entfernen der Zementüberschüsse.



Konsistenz erreicht hat, können die Überschüsse mit einem stumpfen Scaler (Abb. 24a bis c) entfernt werden. Abschließend werden noch kleinere verbliebene Zementreste mit einer Prophylaxebürste (mit Wasser, aber ohne Polierpaste) entfernt.



**Abb. 25a** Rechenbeispiel: Wenn man z. B. von einer Breiten- diskrepanz zwischen Ober- und Unterkiefer von 6 mm ausgeht, muss der Patient 15 Tage lang den Drehmodus beibehalten.  $2 \times$  drehen pro Tag ( $2 \times \frac{1}{4}$  Umdrehung =  $2 \times 0,2 \text{ mm/d} = 0,4 \text{ mm/d}$ ;  $6 \text{ mm} : 0,4 \text{ mm/d} = 15 \text{d}$ ).

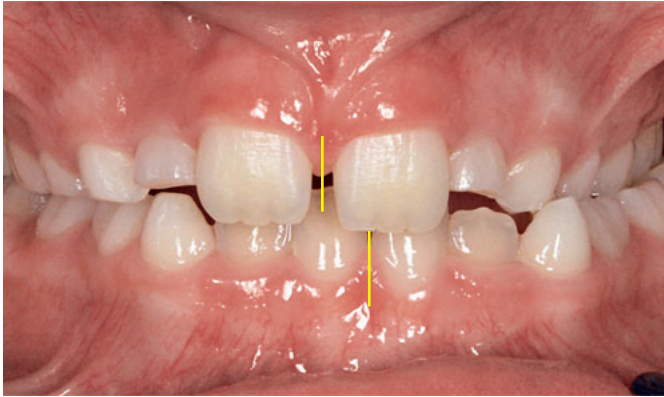
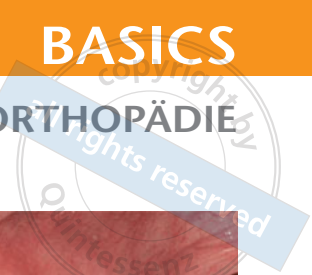
**Abb. 25b** Kappen-GNE eingesetzt. Schraube noch nicht aktiviert.

**Abb. 25b** Nach 15 Tagen ( $2 \times$  täglich gestellt) ist die Schraube weit geöffnet. Bildung eines Diastemas als Zeichen für eine skelettale Verbreiterung des Oberkiefers.

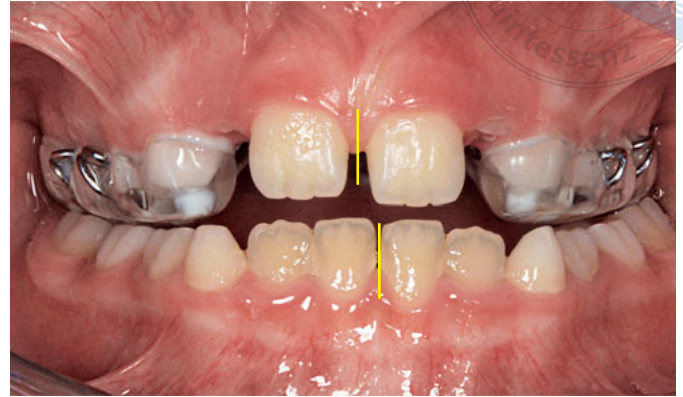### Aktivieren und Verlaufskontrollen

Bei der angestrebten forcierten Weitung des Gaumens wird die GNE zweimal am Tag (früh und abends) gestellt. Wenn man bedenkt, dass eine Aktivierung einer viertel Schraubenumdrehung entspricht, ist nach zwei Tagen eine volle Umdrehung erreicht. Entsprechend der Herstellerangaben (vergleiche Abb. 8d) kann man errechnen, wie viele Tage der Patient den Drehmodus beibehalten muss, um theoretisch die gewünschte Breite zu erreichen (Abb. 25a). Es darf allerdings nicht davon ausgegangen werden, dass die transversale Nachentwicklung im Bereich der Okklusionsebene des Oberkiefers immer exakt der Aktivierung der Schraube entspricht. Der Patient sollte also nach der errechneten Anzahl von Tagen wieder bestellt werden. Zu dieser ersten Kontrolle wird überprüft, ob die Schraube korrekt gedreht wurde und sich entsprechend geöffnet hat (Abb. 25b und c). Weiterhin muss kontrolliert werden, ob die transversale Weitung ausreichend ist. Hierfür muss der Patient zusammenbeißen. Von vorn wird nun geschaut, ob die Oberkieferzahnreihe die des Unterkiefers beidseits ausreichend überragt (Abb. 26a bis c). Ist keine weitere Aktivierung erforderlich, bleibt die Kappenschiene zur Retention mindestens drei Monate in situ. Wird die Kappen-GNE gut toleriert, ist ein Belassen von bis zu sechs Monaten empfehlenswert. Es sollten auch in der Stabilisierungsphase regelmäßige Kontrollen erfolgen, um den festen Sitz der Kappen-GNE zu überprüfen.



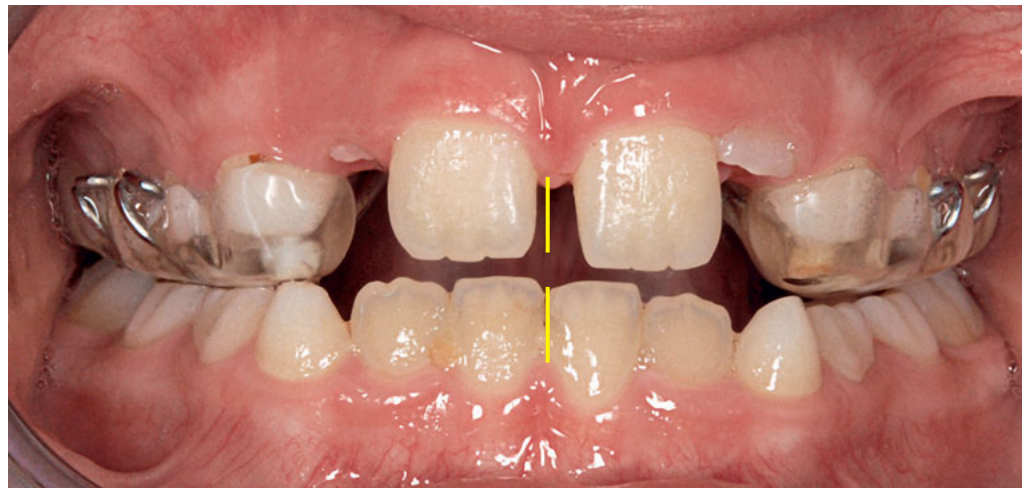

**Abb. 26a** Ausgangsbefund: unilateraler Kreuzbiss links mit mandibulärer/artikulärer Mittenabweichung nach links.



**Abb. 26b** Bereits unmittelbar nach dem Einsetzen der Apparatur schwenkt der Unterkiefer wieder weiter in Richtung der physiologischen Position. Wichtig sind plane Aufbisse für die Entkopplung des Unterkiefers.

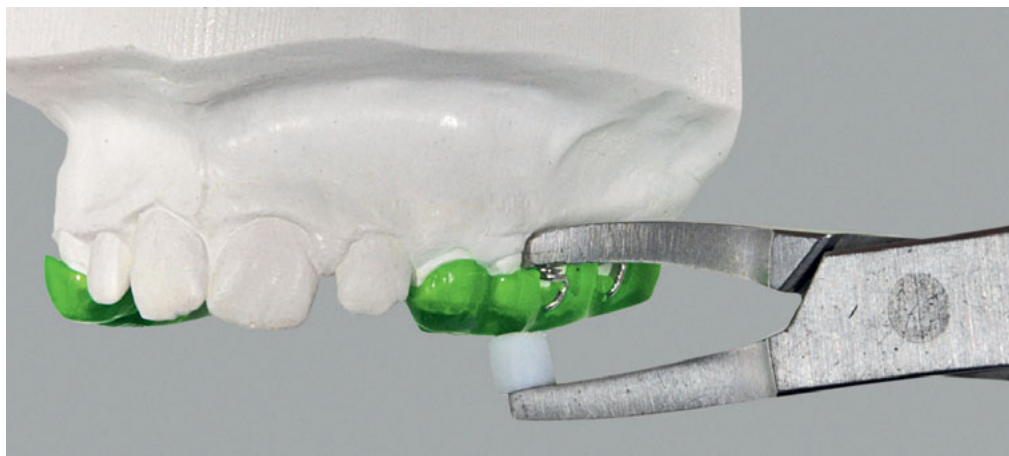
**Abb. 26c** Nach der entsprechenden Anzahl von Drehungen zu beobachten: Vergrößerung des Diastema mediale und vollständiges Einschwenken des Unterkiefers in die physiologische Position; transversal ausreichend überstellt.




### Entfernen der Kappen-GNE und Retentionsgeräte

Nach einer entsprechenden Konsolidierungszeit für die Gaumennaht kann die GNE entfernt werden. Hierfür eignet sich eine herkömmliche Bandabnehmerzange. Man greift von vestibulär unter den Rand der Kunststoffkappen und löst die Apparatur (Abb. 27). Mit einem Finierer werden anschließend die Zähne von Zementresten befreit. Auch aus den Kunststoffkappen der GNE und im Bereich der Dreiecksklammern muss der Zement vollständig entfernt werden (Abb. 28). Die Kappenschiene kann nun als herausnehmbare Apparatur bis zur Fertigstellung des Retentionsgerätes weiter getragen werden. Die Dreiecksklammern dienen hierbei als Halteelemente und müssen ggf. noch justiert werden. Als Retentionsgerät eignet sich eine Transversalplatte ohne seitliche Aufbisse (Abb. 29). Ist anschließend an die erfolgte transversale Weitung auch eine sagittale Nachentwicklung des Oberkiefers erforderlich und sollen ggf. noch die umgebenden Weichgewebe günstig beeinflusst werden, kann die Behandlung nach dem Entfernen der Kappenschiene auch mit einem Funktionsregler Typ FR-3 fortgesetzt werden.

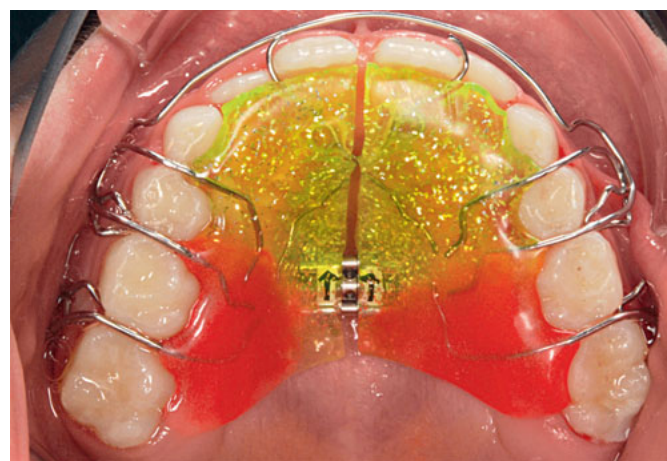



**Abb. 27** Kappen-GNE auf dem Oberkiefermodell veranschaulicht das Entfernen der Apparatur von der Zahnreihe.



**Abb. 28** Fissuren- oder Rosenbohrer eignen sich zum Entfernen der Zementreste und zum Freilegen der Dreiecksklammern.



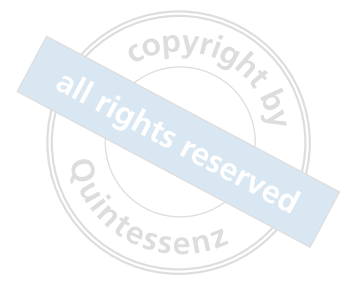**Abb. 29** Transversalplatte zur weiteren Retention (die Schraube wird grundsätzlich nicht mehr aktiviert), Coils (0,7 mm, fh) distal der Einser können helfen, das Diastema zu schließen.

Die Kappen-GNE ist ein Behandlungsgerät, mit dem der Oberkiefers transversal geweitet werden kann. Als festsitzende Apparatur ist sie weniger von der Compliance des Patienten abhängig als z. B. eine herausnehmbare Transversalplatte. Zudem bietet sie durch die feste Verankerung an der Zahnreihe die Möglichkeit der forcierten Aktivierung, was die skelettale Wirkung begünstigt. Auch lässt sie sich effektiv mit einer Delaire-Maske kombinieren, wenn neben der transversalen zusätzlich eine sagittale Nachentwicklung des maxillären Komplexes geplant ist.

Es gilt zu beachten, dass nicht jeder Patient für eine Kappen-GNE geeignet ist. Lockere Milchzähne und -seitenzähne oder tief kariös zerstörte Zähne in der Stützzone sind klare Kontraindikationen.

Weiterhin sollte man sich bewusst sein, dass selbst eine forcierte skelettale Weitung des Oberkiefers mit anschließendem Remodeling im Bereich der Suture per se noch kein Garant für Langzeitstabilität ist. Durch die Weitung des Oberkiefers wird zunächst (wie bei jeder anderen mechanischen Korrektur auch) das bestehende Gleichgewicht gestört.

### Fazit



Die orofazialen Funktionsmuster sowie die umgebenden Weichteile sollten deshalb nie außer Acht gelassen werden und immer ein fester Bestandteil der kieferorthopädischen Planung sein und z. B. bei der Auswahl des geeigneten Retentionsgerätes eine Rolle spielen.

- Literatur*
1. Angell EC. Treatment of irregularities of the permanent or adult teeth. *Dental Cosmos* 1860;1:540.
  2. Derichsweiler H. Die Gaumennahtsprengung. *Fort. d. Kieferorthop.* 1953;14:5.
  3. DGKFO: Kreuzbissbehandlung im Milchgebiss. Juni 2006. [https://www.dgkfo-vorstand.de/fileadmin/redaktion/veroeffentlichungen/Stellungnahmen\\_Archiv/Stellungnahme\\_Kreuzbissbehandlung\\_Milchgebiss.pdf](https://www.dgkfo-vorstand.de/fileadmin/redaktion/veroeffentlichungen/Stellungnahmen_Archiv/Stellungnahme_Kreuzbissbehandlung_Milchgebiss.pdf) (Zugriff am 8.9.2017).
  4. Grabowski R, Kundt G, Stahl F. Zusammenhang von Okklusionsbefunden und orofazialen myofunktionellem Status im Milch- und frühen Wechselgebiss. Teil III: Zusammenhang zwischen Gebissanomalien und orofazialen Dysfunktionen. *J Orofac Orthop* 2007;68:462–476.
  5. Harrison JE, Ashby D. Orthodontic treatment for posterior crossbites. *Cochrane Database of Systematic Reviews* 2001, Issue 1. Art. No.: CD000979.
  6. Hesse KL, Artun J, Joondeph DR, Kennedy DB. Changes in condylar position and occlusion associated with maxillary expansion for correction of functional unilateral posterior crossbite. *Am J Orthod Dentofacial Orthop* 1997;111:410–418.
  7. Kuroi J, Berglund L. Longitudinal study and cost-benefit analysis of the effect of early treatment of posterior crossbites in the primary dentition. *Eur J Orthod* 1992;14:173–179.
  8. Marshall SD, Southard KA, Southard TE. Early Transverse Treatment. *Semin Orthod* 2005;11:130–139.
  9. O'Byrn B, Sadowsky C, Schneider B, BeGole EA. An evaluation of mandibular asymmetrie in adults with unilateral crossbite. *Am J Orthod Dentofacial Orthop* 1995;107:394–400.
  10. Santos Pinto A, Buschang PH, Throckmorton GS, Chen P. Morphological and positional asymmetries of young children with functional unilateral posterior crossbite. *Am J Orthod Dentofacial Orthop* 2001;120:513–520.



**Dr. Chris Köbel**

Poliklinik für Kieferorthopädie des  
Universitätsklinikums Heidelberg  
Im Neuenheimer Feld 672  
69120 Heidelberg  
und  
Kieferorthopädische Praxis  
Carl-Goerdeler-Straße 2a  
08066 Zwickau  
E-Mail: chris.koebel@t-online.de